



## Pocket-Fallbeispiel


## Detektiv Pflegekraft

Gero hat Spätdienst und die Glocke schellt:  
Zimmer 148 Karim Khan mit Z.n. Unterschenkelbruch beim Fußballspiel - 2. post-OP-Tag  
„Mein Bein spannt so komisch!“, sagt er. Gero schlägt die Bettdecke zurück, ... Bein-Schiene ok, Verband ok, DMS-Probe ok, Thromboembolieprophylaxe auf AO (Arztanordnung). Ein Druck auf die Fußsohle des Patienten löst einen Schmerz aus. Gero misst die Temperatur: 37,9. Als er das Thermometer ablegen will, schweift sein Blick über etwas am Nachttisch. Er stutzt, ... die Clexane-Spritze liegt da !  
Was ist da nur passiert ?

## Virchow-Trias Thromboserisiko

- **verlangsamter Blutstrom** (Hämodynamikstörung)  
z.B. Immobilität, Herzerkrankung, Schonhaltung/Schmerz, Bewegungseinschränkung a.G. Lähmung/Gips/Schiene etc.
- **veränderte Blutzusammensetzung** (Hyperkoagulabilität)  
z.B. dickflüssiges Blut bei Flüssigkeitsverlust, Rauchen, Übergewicht, Medikamenten-NW (Pille, Kortison) etc.
- **Endothelschaden** (Gefäßinnenwandschädigung)  
z.B. Gefäßwandtrauma/-irritation durch OP, Verletzung, Hypertonie, Medikamente etc.

## Pocket Know-how



## Maßnahmen zur Thromboseprophylaxe

- **Basismaßnahmen**  
z.B. Frühmobilisation, Beuge-Streck-Übung etc.
- **physikalische Maßnahmen**  
z.B. Kompressionstherapie mit Strümpfen/Binden etc.
- **medikamentöse Maßnahmen**  
z.B. Low-dose Heparin nach AO etc.

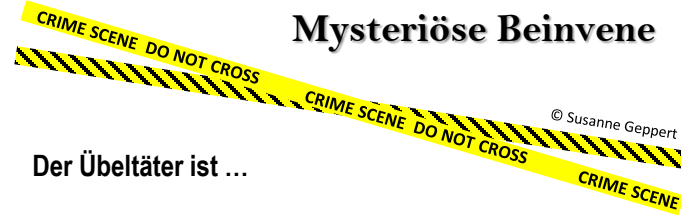


## Mysteriöse Beinvene

Der Übeltäter ist ...


## Low-dose-Heparin vergessen

Der Arzt hat zur perioperativen Thromboembolieprophylaxe ein Low-dose-Heparin verordnet. Dieses wurde vergessen zu geben mit der Gefahr einer postoperativen Blutpfropfbildung. Der Patient hat Risikofaktoren aus zwei der drei Virchow-Trias Gruppen (mittleres perioperatives Thromboserisiko laut Arzt)!



© Susanne Geppert

## Buchtipp



## Buchtipp



Quelle: Fallbeispiel mit Idee & Umsetzung von S. Geppert und Fachwissen aus Pflegeguide für den praktischen Einsatz/Elsevier 2.Aufl. 2022, S. 227

